身近にある
心電図モニター波形から
心電図を学んでみよう＋α

～前回の復習と少しだけレベルアップ～

JA長野厚生連 北信総合病院 臨床工学科
中山 真由美

本日の内容

12誘導心電図とモニタ心電図の違いは？

モニタ心電図の電極の貼り方
刺激伝導系の復習と脚ブロックの復習

心電図の波形と判読ポイントの復習

不整脈の原因となる箇所？（洞結節、心房、房室結節、心室）

12誘導心電図とモニタ心電図の違いは？

▶ 12誘導心電図は
心臓の電気的な活動の瞬間を
12種類 描写記録したものです。

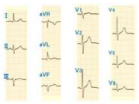

▶ モニタ心電図
1種類の心電図のみ

12誘導心電図でわかること

①虚血性心疾患の有無（心筋梗塞では発生部位）
②不整脈の種類
③心肥大の有無
④脚ブロックや副伝導路の存在

12誘導心電図でわかること

①虚血性心疾患の有無（心筋梗塞では発生部位）
②不整脈の種類
③心肥大の有無
④脚ブロックや副伝導路の存在

12誘導心電図は瞬間を描写するものであるため、動悸などの発作が起きた場合、心電計を準備し、電極をつけて･･･と急いで準備をしても、記録をとる際にはすでに症状が改善しているなんてこともあります。

モニタ心電図は
連続的に長時間にわたる情報を記録することができるため

写真提供：日本光電工業株式会社

瞬間を見逃しません

写真提供：日本光電工業株式会社

モニタ心電図は

・不整脈の診断や急変の恐れがある患者さまに対し
経過観察が可能

・アラーム機能を利用することで、心電図に変化があった
場合、早急に対応が可能

・心電図データを一定期間メモリに保存する機能があり
振り返りが可能

今日の講義内容は、送信機の裏に
下記のようなマークがあるものが対象です

赤：マイナス

緑：プラス

黄色：アース

モニタ心電図の
電極の貼り方

▶ 緑、赤、黄色 3個

写真提供：日本光電工業株式会社

※電極を貼る部位はアルコール綿で拭き、皮脂や
汚れを取り除きましょう

モニタ心電図の電極の貼り方

・緑の電極と赤の電極は心臓を挟むように貼ります

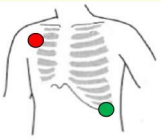

・黄色の電極はきれいに心電図をとるためのおまけ

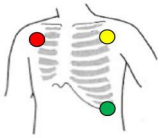

モニタ心電図の電極の貼り方

・緑の電極と赤の電極は心臓を挟むように貼ります

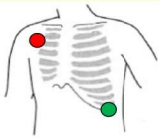

・黄色の電極はきれいに心電図をとるた

モニタ心電図でP波が分かりにくい場合

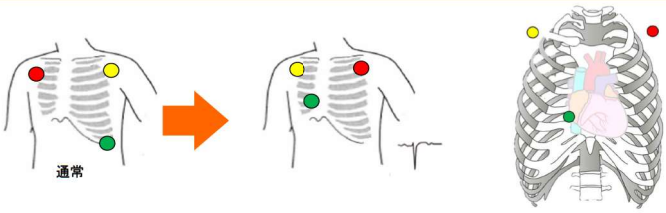

- 緑の電極を12誘導心電図のV_1の部位に貼るとP波が大きく見えます。
- 波形は下向きが深い形になります。
- この貼り方は通常の貼り方にくらべ、右脚ブロックが鑑別しやすい貼り方になります。

筋電図が入りやすい場合

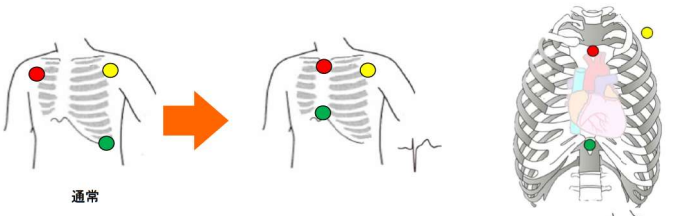

- ちなみにこの貼り方でもP波が大きく見えます。

心筋虚血に伴うST変化を観察をする場合

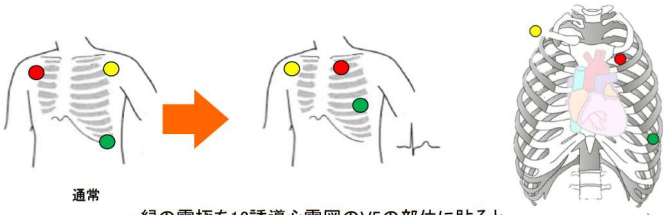

- 緑の電極を12誘導心電図のV5の部位に貼るとST-T波が強調されます。

貼り方いろいろ まとめ

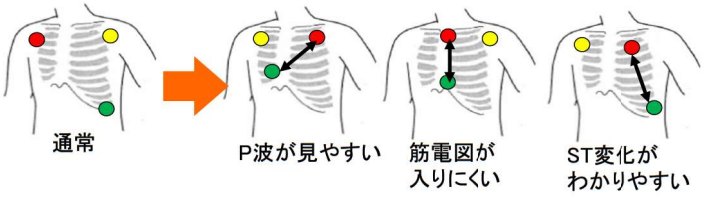

緊急時には除細動器を使用することを考え

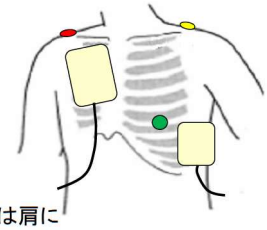

赤と黄色の電極は肩に
緑の電極はやや内側に貼ることをおすすめします。

心電図の波形と判読ポイントの復習

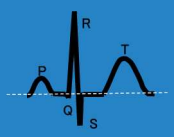

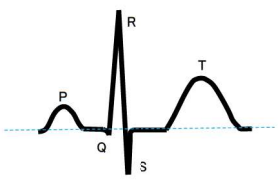

- 正常な心電図波形はP波、QRS波、T波で構成
- P波は心房収縮
- QRS 波は心室収縮
- T波は心室興奮のさめていく過程

正常なモニタ心電図を判読するためのポイント

①P波とQRS波が1：1？

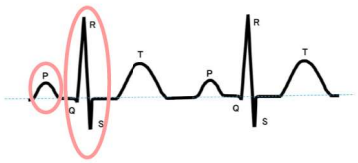

正常なモニタ心電図を判読するためのポイント

①P波とQRS波が1：1？

②PQ間隔は長すぎない？

目安としてはこの大きい1マスに入って
いれば長すぎないという判断になります。

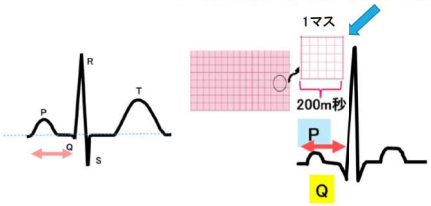

正常なモニタ心電図を判読するためのポイント

①P波とQRS波が1：1？

②PQ間隔は長すぎない？またその間隔は心拍ごとに一定？

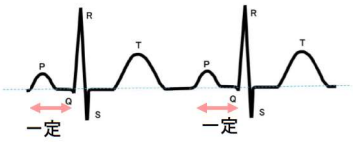

正常なモニタ心電図を判読するためのポイント

①P波とQRS波が1：1？

②PQ間隔は長すぎない？一定？

③R-R間隔は等間隔？

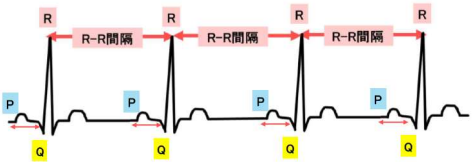

正常なモニタ心電図を判読するためのポイント

①P波とQRS波が1：1？

②PQ間隔は長すぎない？一定？

③R-R間隔は等間隔？

④心拍数の確認の方法

モニタで数字を確認する以外にR-R間隔のマス数からざっくり判断できます

正常なモニタ心電図を判読するためのポイント

①P波とQRS波が1：1？

②PQ間隔は長すぎない？一定？

③R-R間隔は等間隔？

④心拍数の確認の方法

モニタで数字を確認する以外

6マス以上だと50回/分以下⇒遅い

3マス以下だと100回/分以上⇒速い

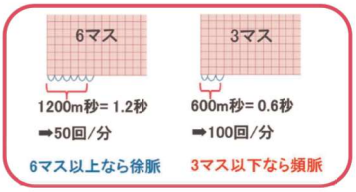

正常なモニタ心電図を判読するためのポイント

①P波とQRS波が1：1？

②PQ間隔は長すぎない？一定？

③R-R間隔は等間隔？

④心拍数は？
6マス以上だと50回/分以下⇒遅い
3マス以下だと100回/分以上⇒速い

不整脈の原因となる箇所？

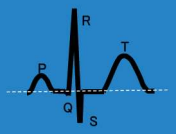

▶ 不整脈の原因となる箇所は大きく分けて5つあります

洞結節が原因の不整脈

心房が原因の不整脈

房室結節が原因の不整脈

心室が原因の不整脈

上記2つ以上が原因の不整脈

洞結節が原因の不整脈

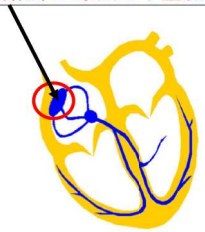

▶ 洞不全症候群
- 洞停止
- 徐脈頻脈症候群
- 洞徐脈

▶ 洞性頻脈

洞不全症候群

洞停止

徐脈頻脈症候群

洞性徐脈

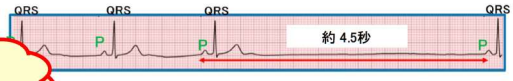

突然P波が出なくなる

洞不全症候群

洞停止

徐脈頻脈症候群

洞性徐脈

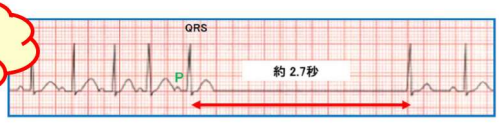

頻脈がとまったと思ったら徐脈になる

洞不全症候群

洞停止

徐脈頻脈症候群

洞性徐脈

さてこの心電図、ぱっと見 異常がないように見えます



洞不全症候群

洞停止

徐脈頻脈症候群

洞性徐脈

①P波とQRS波が1：1
②PQ間隔は長すぎない
③R-R間隔は等間隔

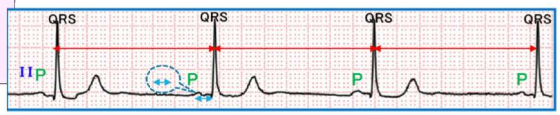

洞不全症候群

洞停止

徐脈頻脈症候群

洞性徐脈

④心拍数はどのくらいでしょう？
7マスなので⇒遅い
（6マス以上だと50回/分以下⇒遅い）

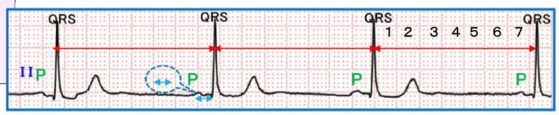

洞不全症候群

洞停止

徐脈頻脈症候群

洞性徐脈

ただ
遅いだけ

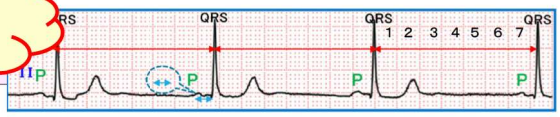

洞不全症候群

洞停止

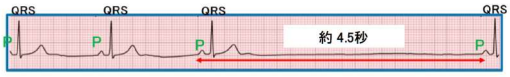

徐脈頻脈症候群

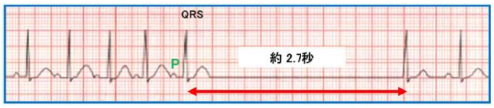

洞性徐脈

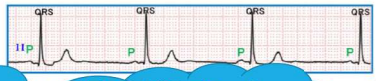

突然P波が
出なくなる

頻脈がとまった
と思ったら
徐脈になる

ただ
遅いだけ

次にこの心電図
これも先ほどと同じようにぱっと見は異常がわかりません

①P波とQRS波が1：1
②PQ間隔は長すぎない（1マス以内）
③R-R間隔は等間隔

④心拍数はどのくらいでしょう？
2マスなので⇒はやい
（3マス以下だと100回/分以上⇒はやい）

④心拍数はどのくらいでしょう？
2マスなので⇒はやい
（3マス以下だと100回/分以上

ただ
速いだけ

洞性頻脈

心房が原因の不整脈

- 心房期外収縮
- 発作性上室性頻拍
- 心房細動
- 心房粗動

心房期外収縮（premature atrial contraction；PAC）

- 心房での異所性の興奮が本来の洞結節からの興奮よりも早いタイミングで出現する不整脈です。
- P波は少し異なる形ですが、QRS波は通常波形とほぼ同様の形になります。

あせって早めに
出ちゃった

心房期外収縮（premature atrial contraction；PAC）

- 非伝導性心房期外収縮
- 心室内変行伝導を伴った心房期外収縮

非伝導性心房期外収縮(blocked PAC)

- 非伝導性心房期外収縮
  心房での異所性の興奮が ちょうど心室不応期（興奮が伝わらない時間）に伝導されてしまい、その結果 心房波に続く QRS 波が現れなくなってしまう心房期外収縮です。blocked PACともいいます。

非伝導性心房期外収縮(blocked PAC)

- このような心電図になります

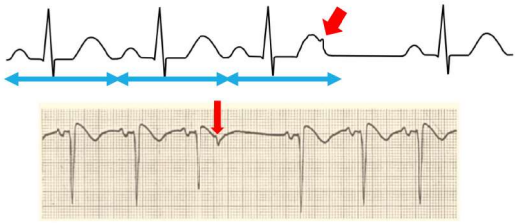

非伝導性心房期外収縮(blocked PAC)

- 心房期外収縮が

- 洞結節からの興奮よりも早いタイミングで出現し、その興奮が房室結節以下へと伝導していくはずが

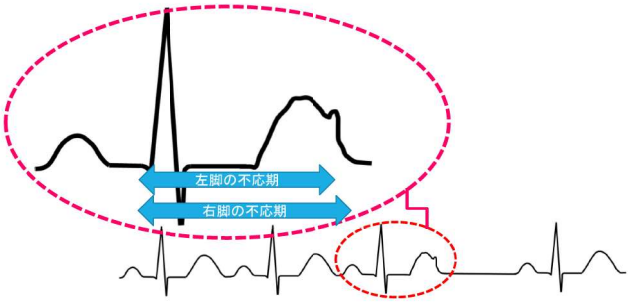

- 心房期外収縮発生のタイミングが
- 右脚と左脚の不応期にあたってしまい

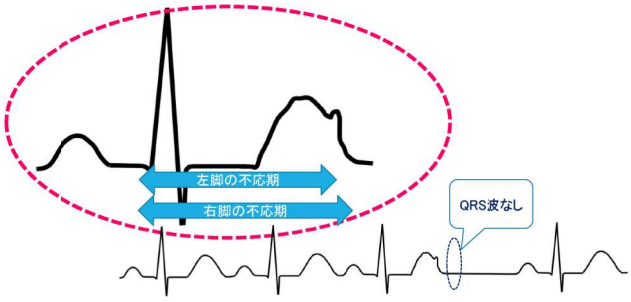

- 心房期外収縮によって生じた心房波に続くQRS波が現れません。

非伝導性心房期外収縮(blocked PAC)

- 非伝導性心房期外収縮(blocked PAC)の判読ポイント

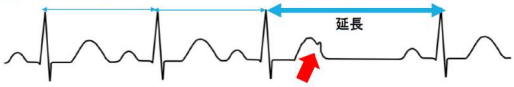

①基本は洞調律
②R-R間隔の正常な部分ではP波とQRS波が1：1
③心房期外収縮の発生するタイミングがT波に重なります(T波上にP波を認める)
④心房波に続くQRS波が出現しません
⑤その部分のみR-R間隔が延長します

心室内変行伝導を伴った心房期外収縮
(aberrant conduction PAC)

- 心室内変行伝導を伴った心房期外収縮

心房での異所性の興奮が、心室に伝わるとき心室内の伝導が通常と変わってしまう心房期外収縮です。aberrant conduction PAC ともいいます。

心室内変行伝導を伴った心房期外収縮
（aberrant conduction PAC）

- 洞結節での刺激よりもはやいタイミングで心房内で異所性の興奮が出たとします。
- 異所性の興奮は左脚には伝わりましたが
- 右脚はたまたま不応期というタイミングにあたりブロックされました。
- QRSの波形は右脚ブロック型の波形になります。



心室内変行伝導を伴った心房期外収縮
（aberrant conduction PAC）

- このように心房期外収縮の入るタイミングにより、片方の脚（右脚）に興奮が伝えられない場合、心室内の伝導が通常と変わってしまいます（脚ブロック型の心室への伝導になってしまう）。



- 通常は右脚のほうが左脚よりも不応期が長いため、右脚ブロック型になる場合が多いようです。

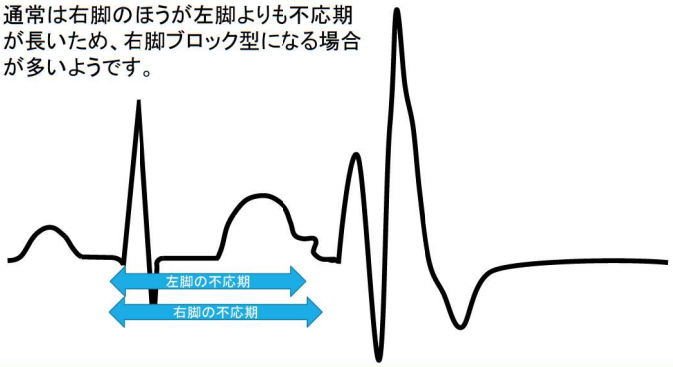

心室内変行伝導を伴った心房期外収縮
（aberrant conduction PAC）

- このような心電図になりますが、このQRS波の形は教科書上のものですので実際には

- 先行するP波のあとに、なぜか幅広いQRS波が出現しているときは心房期外収縮に伴う変行伝導が起きているのかな？と思ってください。

心室内変行伝導を伴った心房期外収縮
（aberrant conduction PAC）

- 心室内変行伝導を伴った心房期外収縮の判読ポイント

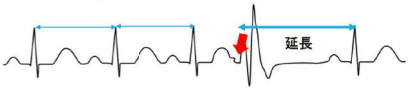

①基本は洞調律
②R-R間隔の正常な部分ではP波とQRS波が1：1
③心房期外収縮の発生するタイミングがT波に重なります（T波上にP波を認める）
④そのP波に伴って出てくるQRS波は幅が広い
⑤その部分のみR-R間隔が延長します

発作性上室（性）頻拍
（paroxysmal supraventricular tachycardia；PSVT）

洞調律の状態から心拍が突然高頻拍になったあと、突然頻拍が停止する不整脈です。

「上室」つまり「心房や房室接合部周辺（ヒス束より上）」に何らかしらの原因が存在します。

心拍数が1分間に200を超えることもしばしばあるため、症状としては動悸を訴えることが多いようです。頻拍により血圧の低下を招くこともあります。

代表的な発作性上室(性)頻拍

①心房頻拍
(Atrial Tachycardia;AT)

②房室結節リエントリー性頻拍
(A-V Nodel Reentry Tachycardia;AVNRT)

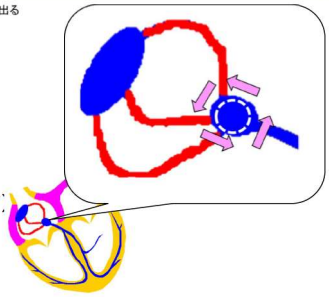

代表的な発作性上室(性)頻拍

①心房頻拍
(Atrial Tachycardia;AT)
②房室結節リエントリー性頻拍
(A-V Nodel Reentry Tachycardia;AVNRT)
③房室リエントリー性頻拍
(A-V Reciprocating Tachycardia;AVRT)

房室リエントリー性頻拍(A-V Reciprocating Tachycardia;AVRT)

- 本来心房と心室の間には伝導路として房室結節がありますが、房室結節以外に性質の違う伝導路(副伝導路)をもっている方がいます。
- この2つの伝導路の間で興奮がぐるぐる回り繰り返される現象を「リエントリー」といいます。

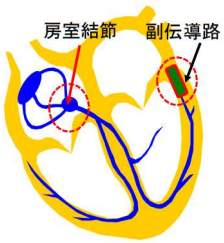

房室リエントリー性頻拍(A-V Reciprocating Tachycardia;AVRT)

- この副伝導路ですが「房室結節よりも早く興奮を伝えることができる」という特徴があります。
- よって副伝導路が存在すると心房からの興奮は、この副伝導路を通って心室に早く伝わることになります。

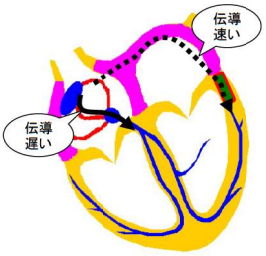

房室リエントリー性頻拍(A-V Reciprocating Tachycardia;AVRT)

- この副伝導路の代表的な通路が「ケント束」で、これを有する疾患をWPW症候群といいます。

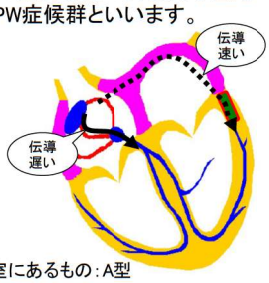

左室にあるもの:A型

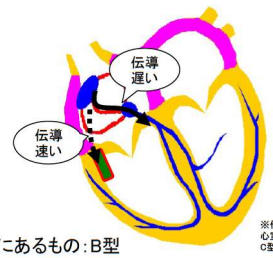

右室にあるもの:B型

※他に心室中隔にあるC型があります

WPW症候群

- 心房の興奮は房室結節に進入するとともに、ケント束からも心室に伝導されます。
- 副伝導路が存在すると、心房から心室への興奮伝導路が2つ存在します。
- ケント束は房室結節と違い、ゆっくり進むという特殊な性質はなく、素通りともいえる速度で心室に伝導されます。

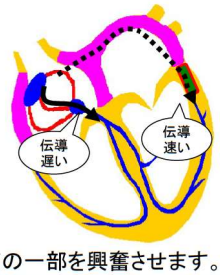

- ケント束を介する心室興奮のほうが少し早く心室筋の一部を興奮させます。

WPW症候群の心電図

- この少し早く心室が興奮することにより心電図上ではQRS波の立ち上がりに「デルタ波」と呼ばれる特徴的な波形ができます。

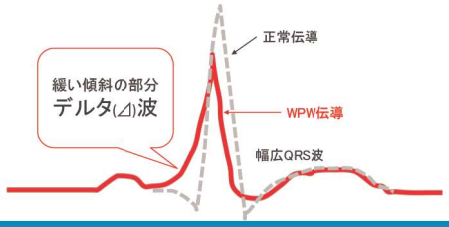

WPW症候群

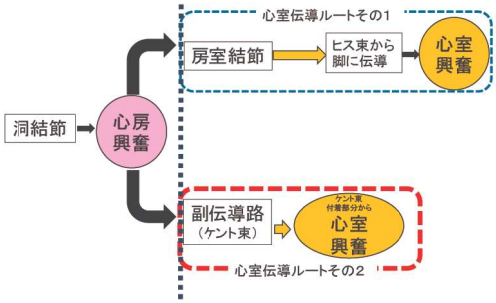

WPW症候群の心電図

- 心房の興奮は副伝導路を通って心室へ速く伝わるため、P波と QRS 波の間隔（PQ 間隔）が短くなります。

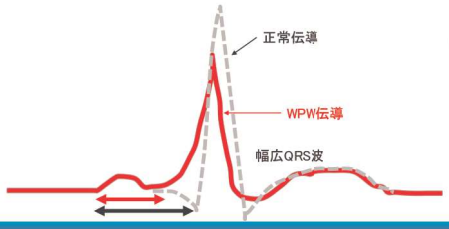

WPW症候群の心電図

- また、副伝導路経由の興奮と正常伝導路の興奮が心室で合流するため、QRS波形は幅広くなります。

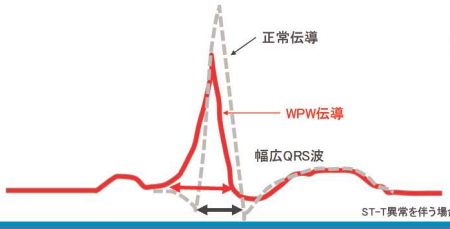



房室リエントリー性頻拍

- 通常、心房からの興奮は①房室結節と②ケント束の2ルートから心室に伝わります。
- 心室から心房に逆行性に伝える伝導路がないため、興奮伝達は心室に伝わると終わりです。

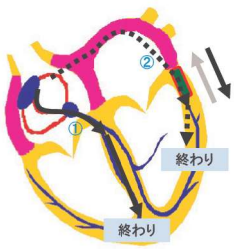

房室リエントリー性頻拍

- 通常、心房からの興奮は①房室結節と②ケント束の2ルートから心室に伝わります。
- 心室から心房に逆行性に伝える伝導路がないため、興奮伝達は心室に伝わると終わりです。
- あせって早く出てしまう期外収縮 が心房や心室に発生すると

しかし

房室リエントリー性頻拍

- 本来、心室に伝わり終わりのはずの興奮が心室から心房へと逆向きに伝わる現象が起きます。

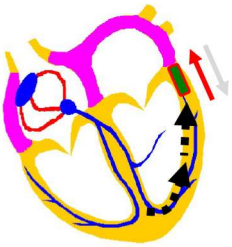

房室リエントリー性頻拍

- 本来、心室に伝わり終わりのはずの興奮が心室から心房へと逆向きに伝わる現象が起きます。
- 心房側に逆伝導した興奮は、心房と心室間を旋回するようになり、頻拍発作を誘発することになります。
- 心室→副伝導路→心房→房室結節→心室→副伝導路・・・と無限にループしてしまいます。⇒頻拍となってしまいます



房室リエントリー性頻拍の心電図

- 幅の狭いQRS波が規則正しく出現します。
- 副伝導路を介した室房伝導と心房興奮により、QRS波の直後(ST・T波の始まり)にP波が出現します。



代表的な発作性上室(性)頻拍

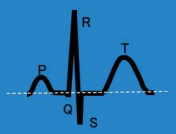

- 心房頻拍(Atrial Tachycardia;AT)
- 房室結節リエントリー性頻拍(A-V Nodel Reentry Tachycardia;AVNRT)
- 房室リエントリー性頻拍(A-V Reciprocating Tachycardia;AVRT)

⇒この2つの波形の基本的な特徴をざっくりとまとめてみます。

発作性上室(性)頻拍の心電図の特徴

ざっくり

- 突然始まり突然停止する
- 心拍数は140/分以上のことが多い
- QRSの幅は広くない
- R-R間隔は規則的

そして AVNRTとAVRTの見分け方は？

- 房室結節リエントリー性頻拍(AVNRT)
  ⇒P波はQRS波に埋もれていることが多いため見つからない
- 房室リエントリー性頻拍(AVRT)
  ⇒QRS波の直後(ST・T波の始まり)にP波が出現しますが、わからないときもあります・・・

心房細動の心電図の特徴

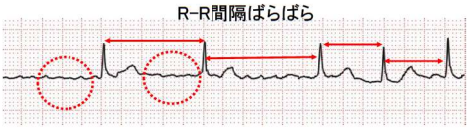

①P波がなく、基線が揺れているような波(f波といいます)があり

②R-R間隔はばらばらです。

心房粗動の心電図の特徴

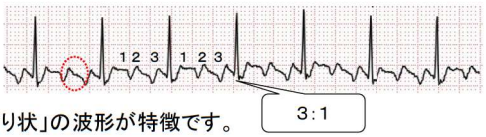

①「のこぎり状」の波形が特徴です。

このぎざぎざ波形を粗動波(もしくは鋸歯波　キョシジョウハ)といいます。

②房室結節に入る興奮の何回に1回を心室に伝えるかを伝導比といいます(例えば2:1や3:1、あるいは4:1)。

③R-R間隔は等間隔の場合が多いのですが、伝導比の変化により等間隔にならないこともあります。

房室結節が原因の不整脈

▶ 房室ブロック

房室結節の働きが悪くなり、心房の興奮が心室まで十分に伝わらない状態で、程度により1度～3度に分類されます。

房室ブロックの分類



PQ間隔が長い

心房から心室への伝導に時間がかかる

➡1度房室ブロック

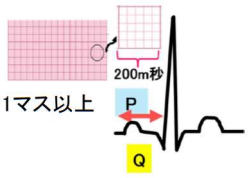

房室ブロックの分類

1度房室ブロック

心房から心室への伝導が正常な時もあれば、心室へ伝わらないこともある

➡2度房室ブロック

房室ブロックの分類

1度房室ブロック

2度房室ブロック

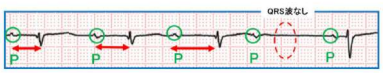

・心房から心室への伝導が徐々にのび、伝わらなくなる⇒ウェンケバッハ型

PQ間隔が徐々にのびQRS波が脱落

房室ブロックの分類

1度房室ブロック

2度房室ブロック

・突然つながらなくなる⇒モービッツⅡ型

QRS波が
突然脱落

房室ブロックの分類

1度房室ブロック

2度房室ブロック

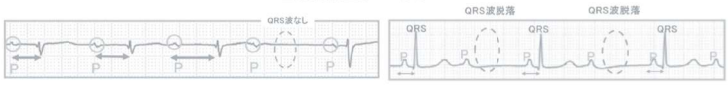

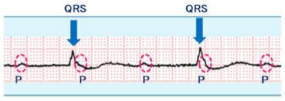

心房から心室への伝導は完全に伝わらず、心房と心室は独立して動いてる
➡3度房室ブロック

房室ブロック

モービッツⅡ型と3度房室ブロックは
高度な徐脈となりやすいため
注意が必要です！

1度房室ブロック

2度房室ブロック

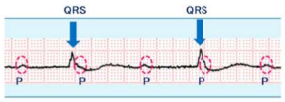

1度房室ブロック
2度房室ブロック
ウェンケバッハ型
モービッツⅡ型
3度（完全）房室ブロック

心室が原因の不整脈

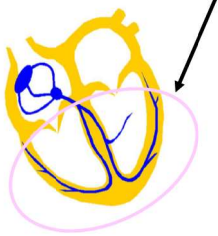

- 心室期外収縮
- 心室頻拍
- 心室細動

心室期外収縮（premature ventricular contraction；PVC）

- 心室筋からの独自の興奮が起こり、洞結節から予定されていた伝導よりも先に心室が収縮してしまうことです。
- 予定されていた周期よりも早く、P波の先行しない幅が広いQRS波が特徴です。

心室期外収縮（premature ventricular contraction；PVC）

- 心室筋からの独自の興奮が数箇所で起こる場合、何種類かPVCが見られる場合があります（多源性）。

心室頻拍（ventricular tachycardia；VT）

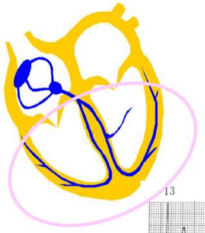

- 心室頻拍は心室期外収縮が引き金となり、それが連続して発生するものです。
- 心電図波形の特徴はQRSが幅広く、脚ブロック型を示します。P波はほとんど確認できません。

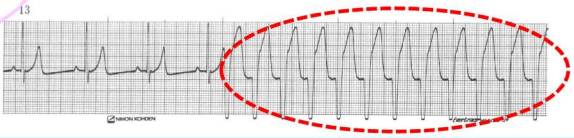

心室頻拍（ventricular tachycardia；VT）

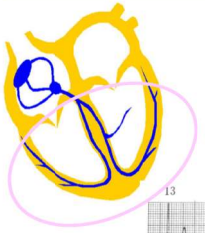

- 心室頻拍は30秒以上持続する持続性（sustainedVT）と、
- 30秒以内に自然に治まる非持続性（none sustainedVT）に分類されます。

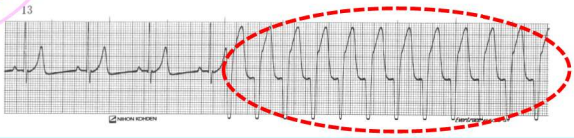

心室細動（ventricular fibrillation；VF）

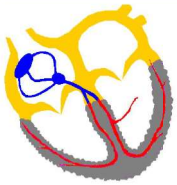

- 心室の各所が無秩序に興奮し、心臓がポンプとしての機能を失ってしまった状態です。
- 心室全体としての均一な収縮がなく、心室からの血液拍出は行われません。
- P波QRS波T波は区別できません。

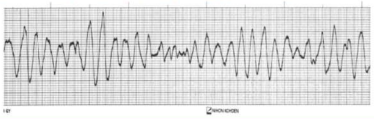

【補足ページ】

刺激伝導系の復習と脚ブロックの復習

- 洞結節⇒心房筋⇒結節間路⇒房室結節
- 次に房室結節⇒ヒス束⇒左右の脚⇒（左右の心室の心内膜下に存在する）プルキンエ線維⇒心室筋に伝わります

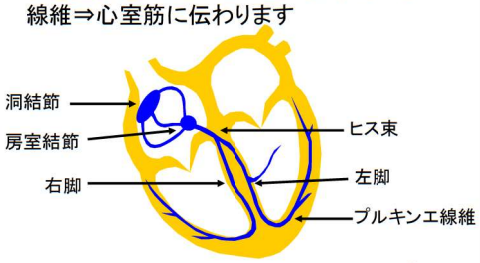

右脚ブロックについて超ざっくり復習

- 右脚ブロックでは 右脚の伝導障害により

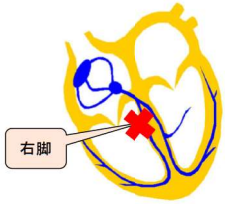

右脚ブロックについて超ざっくり復習

- 右心室が左心室に比べて遅れて興奮します。

実際の右脚ブロックの12誘導心電図

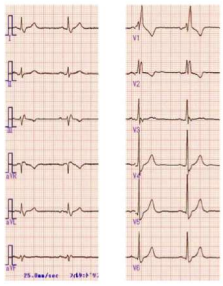

私流で右脚ブロックを
ざっくりみるには！

①V_1がM型で
下向きT波

②V_5、V_6のS波が幅広く、
T波が上向き（陽性）

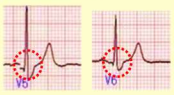

実際の右脚ブロックの12誘導心電図

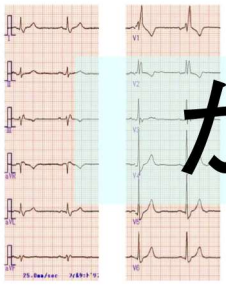

が

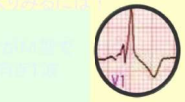

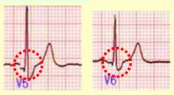

実際の右脚ブロックの12誘導心電図

今回はモニタですの
でひとつの誘導しか
みれません

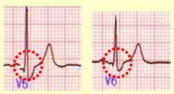

この特徴的なM型を覚えておきましょう

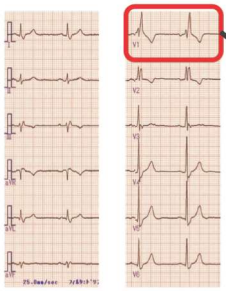

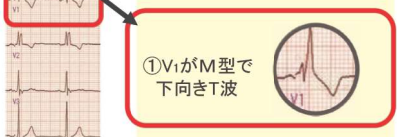

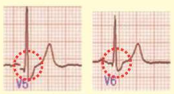

右脚ブロックのM型はこの貼り方で

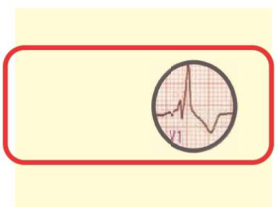

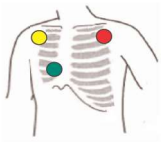

実はこのM型、この貼り方で発見することができます

【補足ページ】

WPW症候群
心房細動に
なってしまったら
…

- WPW 症候群では、突然の房室回帰性頻拍を生じることがあると講義でお話ししましたが、もうひとつ知っておいてほしいことがあります。
- それは心房細動が生じたときの状態です。
- WPW 症候群では、心房細動を起こす頻度が一般人より多いことが知られており、WPW 症候群に心房細動が生じると、副伝導路を介して心房の速い興奮が心室にどんどん伝わってしまうため、著明な頻拍となり生命にとって危険な状態となることもあります。

WPW症候群　心房細動になってしまったら…

心房細動が起こると

- 心房からの信号を心室へ全て伝導しないよう房室結節(①)が調節します。
- しかし、ケント束(②)では房室結節のような調節はされないため、1分間に220～300回の頻拍として心室に伝導されます。
- 心電図は･･･

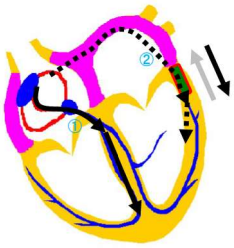

WPW症候群　心房細動になってしまったら…

- 心室への刺激は副伝導路経由で伝わるため、この時はデルタ波があります。
- 心房細動のためR-R間隔は不整です。
- 心拍数は1分間に220～300回/分になります。

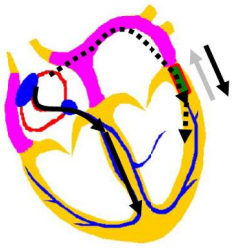

WPW症候群　心房細動になってしまったら…

- デルタ波があるために、発作時のQRSは幅が広く、一見心室頻拍のように見えることから「偽性心室頻拍(pseudo シュードVT」と呼ばれます。
- 心室細動に移行する可能性があります。
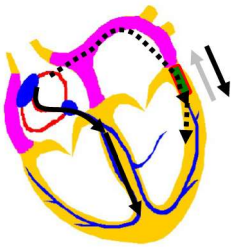
⇒危険です